大阪公立大学
Osaka Metropolitan University

PRESS RELEASE

大阪科学・大学記者クラブ　御中
（同時提供先：文部科学記者会、科学記者会）

2024 年 11 月 1 日
大阪公立大学

頭頸部再建において
血管をつないだままの組織の有用性が明らかに

＜ポイント＞
◇頭頸部再建において、血管をつないだままの皮弁※1（有茎皮弁※2）を移植する方法の有用性を検証。
◇有茎皮弁を使用した頭頸部再建の治療成績向上に期待。

＜概要＞
頭頸部は首から上を指し、呼吸や食事、会話などの重要な役割を果たしています。そのため、顎などにできた腫瘍を切除した場合、切除した部分（欠損部）を埋めて機能を回復させる“頭頸部再建”が行われます。再建には、体の他の部分から皮膚や皮下組織、筋肉、骨などを切り離した組織（遊離皮弁※3）を欠損部に移植する方法と、血管をつないだままの組織（有茎皮弁）を移植する方法があります。

大阪公立大学大学院医学研究科形成外科学の小島 空翔病院講師、元村 尚嗣教授らの研究グループは、頭頸部再建において欠損部から離れた位置にある広背筋※4 の有茎皮弁を使用した 22 症例を検証。全症例において有茎広背筋皮弁が正常に定着したことが確認できました。本研究によって、患者の状態により遊離皮弁を移植できない場合に、有茎広背筋皮弁での再建が有効であることが明らかになりました。

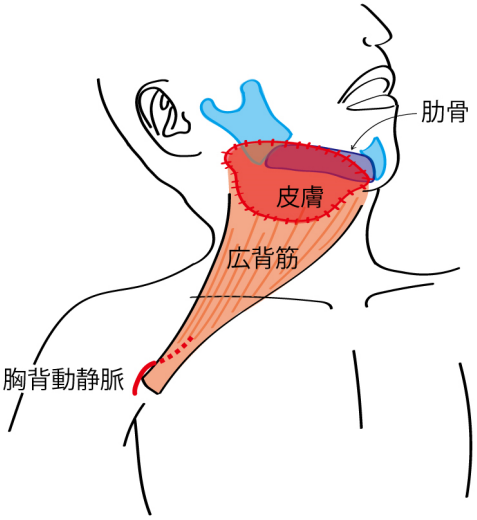

図 1 有茎肋骨付き広背筋皮弁で頸部皮膚と下顎骨を再建した症例図

本研究成果は、国際科学誌「Plastic and Reconstructive Surgery - Global Open」に 2024 年 10 月 11 日にオンライン掲載されました。

頭頸部再建には遊離皮弁による再建が第一選択ですが、放射線照射後や、一度再建を行なったが皮弁壊死となってしまった場合など、遊離皮弁の使用が躊躇われる症例もあります。そのような症例に対して有茎広背筋皮弁で再建を行い良好な結果を得ました。この方法は、肋骨を付着させれば下顎骨まで再建を行うことができます。本研究により頭頸部再建全体の治療成績が向上することを期待します。

小島 空翔病院講師

＜研究の背景＞

頭頸部再建は、耳鼻咽喉科において頭頸部癌の切除が行われた後、形成外科において組織欠損部を充填・被覆するために行われます。頭頸部癌切除後は口腔内と頸部がつながってしまうため、口腔内の唾液や細菌が頸部へ流れ込み、感染や最悪の場合には頸部血管の破綻・大出血を起こします。また、口腔内に欠損ができると、食事の際に食べ物が外へ漏れ出て飲食が困難になり、顔面に大きな欠損ができると、外見が損なわれます。そのため、頭頸部再建を行い口腔内と頸部を遮断することで飲食を可能にし、整容性を改善します。遊離皮弁は、ある程度自由に欠損部へ移植できますが、患者の状態により遊離皮弁を移植できない場合には、血管を切り離さない有茎皮弁での再建が必要です。

＜研究の内容＞

本研究は、2003 年から 2024 年の 11 年間に大阪公立大学医学部附属病院（前・大阪市立大学医学部附属病院）において、有茎広背筋皮弁による頭頸部再建を行なった 22 症例を対象に検証しました。

放射線照射により頸部血管の信頼性が乏しい場合や、遊離皮弁による移植後に皮弁が壊死した場合の再手術などに対し、有茎広背筋皮弁での頭頸部再建が行われました。通常の広背筋皮弁は腋窩部の胸背動脈を栄養血管として、腋窩から腰背部にかけて広背筋上に皮膚をデザインして、皮膚、脂肪、筋肉、時には骨を採取します。しかし、通常の皮膚のデザインでは頭頸部の欠損を覆うことができないため、本法では通常よりも遠位に（腋窩から離して）皮膚をデザインしました。この際に第 10 後肋骨動脈外側皮枝を含めることで、皮膚の血流は良好となり、安全に皮弁を採取することができます。頭頸部再建の欠損は、口腔底、舌、頸部皮膚、下顎骨など腫瘍の範囲、大きさによって切除される範囲が異なります。広背筋皮弁の皮膚は程よい大きさがあり皮膚を分割して用いることができるため、口腔側と頸部皮膚のような全層欠損となった場合でも、表面と裏面の両方の欠損を 1 つの皮膚から覆うことができます。また、下顎骨が欠損した場合は、肋骨を皮弁に付着させることで、下顎骨の再建も同時に行うことができます。これらの方法で頭頸部再建を行い、全ての症例で皮弁の生着を得られました。

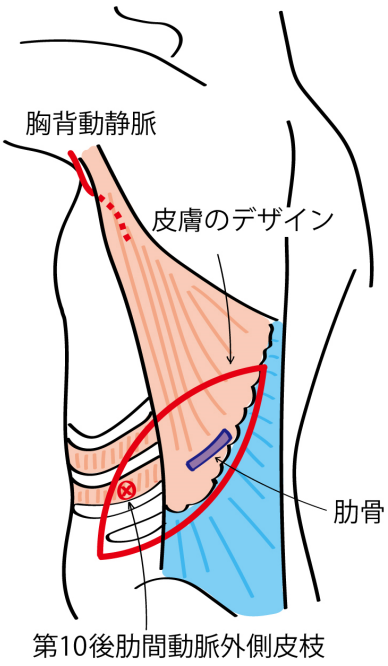

図 2 広背筋皮弁採取のデザイン

＜期待される効果・今後の展開＞

本研究は有茎広背筋皮弁で頭頸部再建を行なった症例を集め、有用性を示した最初の報告です。頭頸部再建において、遊離皮弁が第一選択肢となることは一定のコンセンサスが得られています。しかし、遊離皮弁の使用が躊躇われる症例においては、有茎広背筋皮弁が有用であると考えます。頭頸部再建の方法の選択肢の一つとして本法が用いられることで、頭頸部再建全体の治療成績向上が期待できます。

＜用語解説＞

※1 皮弁：皮膚、脂肪、筋肉、骨などを一塊に採取し、主に血管から栄養が供給される血流の良い組織のこと。

※2 有茎皮弁：血管を切り離さずに栄養が供給される皮弁のこと。皮弁を移動できる範囲は限られている。

※3 遊離皮弁：一度血管を切り離し、移植先の血管と血管吻合を行うことで栄養が供給される皮弁のこと。離れた部位から皮弁を採取して移植することができる。
※4 広背筋：脇から背中、腰にかけて広く存在する筋肉。脇から流入する胸背動脈により栄養が供給される。

＜掲載誌情報＞

【発表雑誌】Plastic and Reconstructive Surgery - Global Open
【論 文 名】Salvage Operation of Head and Neck Reconstruction Using a Pedicled Latissimus Dorsi Myocutaneous Flap with Distally Positioned Skin Paddle
【著　　者】Tsubasa Kojima, Hisashi Motomura*, Ayaka Nochi Deguchi, Shusaku Maeda, Songsu Kang　（* 責任著者）
【掲載 URL】https://doi.org/10.1097/gox.0000000000006199

【研究内容に関する問い合わせ先】
大阪公立大学大学院医学研究科形成外科学
病院講師　小島 空翔（こじま つばさ）
TEL：06-6645-3892
E-mail：z22080m@omu.ac.jp

【報道に関する問い合わせ先】
大阪公立大学 広報課
担当：谷
TEL：06-6605-3411
E-mail：koho-list@ml.omu.ac.jp